Aus der Medizinischen Universitäts-Klinik Göttingen
Direktor: Prof. Dr. Rud. Schoen

Über die Wirkung des Benzpyrens am Kaninchen bei intravenöser, intraperitonealer und intraportaler Behandlung

Dissertation
zur Erlangung des Doktorgrades
der Medizinischen Fakultät der
Georg-August-Universität zu Göttingen

Vorgelegt am 13. März 1941
von Hildegard Kremp, geb. Nölke aus Göttingen

Druck und Klischees von Albert Heine, Buchdruckerei und Verlagsanstalt K.-G., Cottbus

Dekan: Prof. Dr. Stich

Berichterstatter: Prof. Dr. Wolf

Mitberichterstatter: Prof. Dr. Schoen

Tag der mündlichen Prüfung: 26. 5. 1941

Eines der brennendsten Probleme der Medizin ist die Frage nach der ursächlichen Entstehung des Krebses. Einen bedeutenden Aufschwung nahm diese Forschungsrichtung, als es gelang, Krebs auch experimentell zu erzeugen. Alle jene Stoffe, welche diese krebserregende Fähigkeit besitzen, werden als cancerogen bezeichnet. Ihre Skala reicht von den Parasiten bis zu den Röntgen- und Radiumstrahlen.

Eine besondere Bedeutung für die Entstehung von Tumoren kommt bestimmten aromatischen Kohlenwasserstoffen zu. Und es ist dabei von besonderem Interesse, daß viele dieser cancerogenen Kohlenwasserstoffe durch geringfügige Änderungen schon bekannter Kohlenwasserstoffe hervorgebracht werden konnten, die ihrerseits wiederum zu physiologischen, körpereigenen Substanzen eine enge Verwandtschaft haben.

So zeigt z. B. das aus dem Benzpyren entwickelte Methylcholanthren sehr ähnliche Struktur wie einige physiologische Stoffe des Organismus — nämlich die Gallensäure und das Cholesterin:

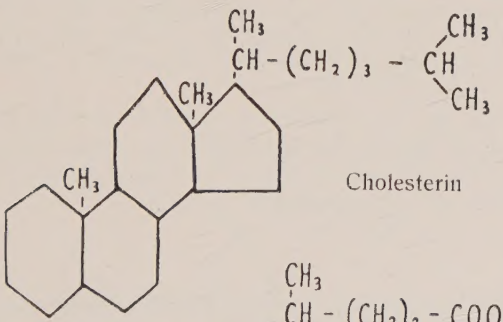

Cholesterin

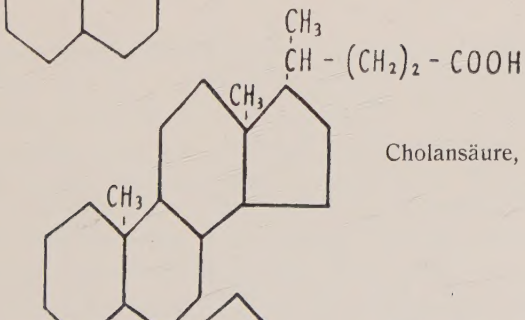

Cholansäure, die Stammsäure der Gallensäure

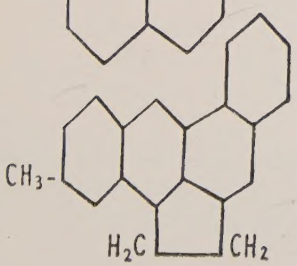

Methylcholanthren

Cook gelang die Überführung dieser Stoffe in einander in vitro, Butenand sogar im Organismus über die Keimdrüsenhormone als Abbauprodukte, denn auch die Keimdrüsenhormone zeigen konstitutionsmäßig eine nahe Verwandtschaft zu einigen der cancerogenen Kohlenwasserstoffe.

Die Tatsache dieser engen Beziehungen ließ einige Autoren die These aufstellen, daß Stoffwechselstörungen im Sterinhaushalt des Körpers vielleicht die cancerogenen Substanzen im Organismus schaffen und für die Entstehung von Spontantumoren verantwortlich zu machen seien.

Die Untersuchungen, die sich mit den Entstehungsbedingungen von Krebs beschäftigten, waren bisher praktisch auf die sogenannten Impftumoren oder die mit Teer erzeugten sogenannten Reiztumoren angewiesen.

Beim Steinkohlenteer bestanden insofern große Schwierigkeiten, als die cancerogene Wirkung der verschiedenen Teerpräparate stark schwankte und außerdem auch die gut wirksamen Teere in nur kleinen Prozentzahlen zur Karzinombildung führten. Die Isolierung der eigentlichen, krebserregenden Stoffe war daher von großer Wichtigkeit.

Nachdem Bloch und Widmer gezeigt hatten, daß das krebserregende Agens des Steinkohlenteers unter den höher molekularen, aromatischen Kohlenwasserstoffen zu suchen sei, vergingen mehr als 10 Jahre, bis es Cook und seinen Mitarbeitern gelang, einen reinen Kohlenwasserstoff aus den höchst siedenden Fraktionen des Steinkohlenteers zu isolieren und ihn als 3:4-Benzpyren zu identifizieren.

Schürsch und Winterstein konnten zeigen, daß von 140 auf ihre krebserregende Wirkung geprüften Kohlenwasserstoffen alle das Phenanthrenskelett hatten und mit wenigen Ausnahmen alle sich von dem 1:2-Benzanthracen ableiten ließen.

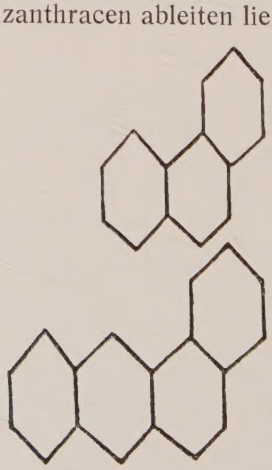

Dieses Benzanthracen selbst ist nur von geringer cancerogener Wirkung, während schon die Einführung von Substituenten z. B. von Methylgruppen in 5er oder 6er Stellung sofort zu erheblicher Aktivitätssteigerung führt. Umgekehrt bringt die Einführung einer Methylgruppe z. B. in das Benzpyren sogleich einen Aktivitätsverlust mit sich.

Das 3:4 Benzpyren ist nach Ansicht der meisten Autoren am besten geeignet zur experimentellen Erzeugung von Tumoren. Bezüglich seiner cancerogenen Wirkung ist es allerdings dem nah verwandten Methylcholanthren unterlegen, jedoch ist letzteres nur sehr schwer zugänglich. Ebenso ist das 9:10 Dimethyl-1:2 Benzanthracen schwer zu gewinnen. Es hat allerdings nach Iball die stärkste cancerogene Wirkung, indem es die kürzeste Latenzperiode und den größten Prozentsatz an Geschwülsten zeigt. Das am leichtesten zu gewinnende Dibenzanthracen ist zur experimentellen Tumorerzeugung weniger geeignet, da es nach übereinstimmenden Erfahrungen vieler Autoren nur etwa 50 % der cancerogenen Fähigkeiten des Benzpyrens besitzt.

Die von Tswett begründete Methode der chromatographischen Adsorptionsanalyse ermöglichte die Trennung nahe verwandter, sowie isomerer polycyclischer Kohlenwasserstoffe. Die Adsorptionsoffinität der Kohlenwasserstoffe wird bestimmt durch besondere im Aufbau des Ringskeletts begründete Eigenschaften.

Die von Cook und Mitarbeitern beschriebene Synthese des Benzpyrens konnte durch Winterstein, Vetter, Schön und Fieser soweit verbessert werden, daß die Verbindung leicht in reinster Form erhältlich ist.

Benzpyren hat die Summenformel $C_{20}H_{12}$, ist pentacyclisch, ohne freie Mesostellung:

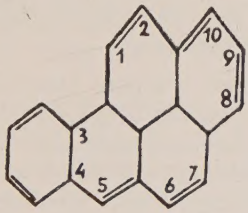

Man erhält es bei der Synthese in kristalliner Form. Sein Schmelzpunkt liegt bei 177° C. Es läßt sich in organischen Lösungsmitteln gut lösen und ergibt dann eine hellgelbe, klare Flüssigkeit.

Versuche über die krebserregende Wirkung des Benzpyrens sind in großer Vielseitigkeit durchgeführt. Hauptsächlich wurden Hautpinselungen des in organischen Lösungsmitteln gelösten Kohlenwasserstoffes gemacht. Alle Autoren beobachteten danach Tumoren, in manchen Tierserien bis zu 100 %.

Die Menge Benzpyren, die als optimal in ihrer cancerogenen Wirkung angesehen wird, schwankt bei den einzelnen Autoren, ebenso die Angaben über die Latenzzeit bis zur Entstehung eines Tumors.

Rondoni gibt an, daß schon nach 9—10 Pinselungen mit einer benzolischen Benzpyrenlösung bereits eine Erhöhung der Autolyse- und Lipasefunktion der Haut eintritt.

Maisin machte mit einer 1 % igen Benzpyrenlösung Hautpinselungen bei Mäusen und zwar 38mal. Danach entwickelte sich das erste Papillom nach 30 Tagen, die Entartung in Karzinom fiel zwischen den 69. und 119. Tag.

Winterstein tropfte verschiedene Konzentrationen einer Benzpyrenlösung auf die Rückenhaut von Mäusen und machte die Erfahrung, daß die Konzentration, die 0,2—0,5 % Benzpyren enthielt, zur experimentellen Tumorerzeugung am günstigsten sei. Bei den 1 % igen Lösungen waren die allgemein toxischen Schädigungen zu groß, so daß die Tiere starben, ehe es überhaupt zur Tumorbildung kam. Winterstein beschrieb, daß sich im Beginn der Versuche Erosionen der Haut zeigten, nach 45 Tagen starke Ätzwirkungen, nach 70 Tagen sei es zur typischen Warzenbildung gekommen und nach etwa 150—200 Tagen seien histologisch feststellbare Karzinome nachgewiesen.

Ich erwähne einige dieser Beispiele, um ein ungefähres Bild von der Latenzzeit und Konzentration des Benzpyrens in seiner cancerogenen Wirkung zu geben.

Ähnliche Zahlen werden auch von den Autoren berichtet, die Benzpyren in Öl gelöst subcutan applizierten und damit histologisch nachweisbare Sarkome erzeugten.

In anderen Versuchen wurden Tumoren der inneren Organe erzeugt. In den Uterus eingespritztes Benzpyren ließ dort Sarkome entstehen, die vom Muskel ausgingen. Im Magen konnten auf diese Weise ebenfalls Sarkome erzeugt werden. Bei Verfütterung von carcinogenen Kohlenwasserstoffen konnten Rusch und Baumann neben Wachstumshemmungen vereinzelt Tumoren des oberen Digestionstraktes beobachten. Yositaka brachte nach Unterbindung des Ductus cysticus in die Gallenblase eine ölige Lösung von Benzpyren. Es kam zur Ausbildung von papillomartigen Wucherungen der Schleimhaut, schließlich zur Sklerose der Gallenblasenwand und zu völliger Verödung der Gallenblase.

Barnes und Fürth fanden nach Benzpyreninjektionen in das Knochenmark von Ratten neben auftretenden Leukämien Sarkome.

Durch Injektion von Benzpyren in das Gehirn weißer Ratten konnten Oberling und Guérin einige Hypophysentumoren beobachten. Die gleichen Autoren machten folgenden Versuch: Ratten wurde mittels Laparotomie ein Benzpyrenstück in einen Leberlappen eingebracht. Bei acht noch nach 14—18 Monaten lebenden Tieren konnte in der Gegend des Kristalleinschlusses eine mehr oder weniger verhärtete Fibroblastenreaktion und in 3 Fällen ferner eine Gallengangsproliferation festgestellt werden. Bei zwei Ratten wurden außerdem Lebertumoren im Bereich der Benzpyrenlokalisation

gefunden — in beiden Fällen handelte es sich um histiocytäre Sarkome mit Neigung zu Polymorphismus.

Cornil prüfte die bei subcutaner Krebserzeugung hervorgerufenen Leber- und Nierenschädigungen im histologischen Bild. Er konnte in der Leber hyperplastische Reaktion der Epithelzellen, Blutüberfüllung und lympho-plasmocytäre Infiltration feststellen. Die Niere zeigte ebenfalls Blutüberfüllung und beginnende tubuläre Entartung. Im ganzen das Bild einer hyperplastischen Hepatitis und Nephritis mit vorherrschenden degenerativen und nekrotisierenden Veränderungen.

Über die Veränderungen im Blutbild bei percutaner und subcutaner Applikation von Benzpyren geben die meisten Autoren eine geringgradige Leukocytose an. Einige beobachteten vor der Krebsentstehung eine Abnahme der Erythrocytenzahl und des Hämoglobingehaltes.

Bis zu einem gewissen Grade sind die genannten Kohlenwasserstoffe im Blutserum löslich. Man kann auch das Lösungsvermögen des Blutserums durch Erhöhung des Lipoidgehaltes (z. B. durch Fettfütterung) um weniges verbessern. Man hat in letzter Zeit jedoch versucht, für die lipoidlöslichen Kohlenwasserstoffe, vor allem für das Benzpyren, eine den Körperflüssigkeiten adäquatere, wasserlösliche Form zu finden, um auch Versuche mit intravenöser Applikation der cancerogenen Kohlenwasserstoffe durchführen zu können.

So fand Windaus, daß sich Benzpyren gut in Cholestenonsulfosäure lösen läßt: 10 g Cholestenonsulfosäure in 10 ccm Wasser werden mit Natronlauge neutralisiert. Hierzu wird langsam eine Lösung von 1 g Benzpyren in 200 ccm Aceton gegeben. Nach Verdampfen des Lösungsmittels bleibt eine zähe Flüssigkeit, die beliebig verdünnt werden kann.

Rarei und Gummel untersuchten diese wässrigen Verdünnungen von in cholestenonsulfosaurem Natrium gelöstem Benzpyren, die sich in ihrer pharmakologischen Wirkung erheblich von den Benzpyrensuspensionen in Tyrode und Benzpyrenemulsionen unterschieden. Man fand starke hämolytische Wirkung, ferner konnte starke depressive Herzwirkung am Straubherzen und eine erhebliche Blutdrucksenkung (noch bei 2,0 mg pro kg Gewicht) festgestellt werden. Doch beruht diese Wirkung auf dem Lösungsmittel selbst, denn Kontrollversuche ergaben, daß die Cholestenonsulfosäure allein die gleiche Toxizität besitzt wie die Benzpyrencholestenonsulfosäure.

Weitere Versuche, eine entsprechende wasserlösliche Verbindung herzustellen, sind bisher gescheitert, weil die erforderlichen Lösungsmittel zu giftig sind und zudem die Kohlenwasserstoffe durch jede Moleküländerung — wie schon gesagt — ihre cancerogenen Eigenschaften einbüßen können. So scheiterten auch die Versuche, mit desoxycholsaurem Natrium wasserlösliche Verbindungen herzustellen, da die Gallensäure, ähnlich der Cholestenonsulfosäure, starke Hämolyse bewirkt.

Giliberti verdünnte das in Alkohol gelöste Benzpyren mit physiologischer Kochsalzlösung und machte Kaninchen damit intravenöse Injektionen. Nach unseren Erfahrungen kommt es jedoch bei dieser Methode zu einer so grobflockigen Ausfällung des Benzpyrens, daß dadurch eine intravenöse Verabreichung unmöglich wird.

Wir hatten uns die Aufgabe gestellt, die Wirkung des Benzpyrens bei intravenöser und auch intraperitonealer Applikation am Kaninchen festzustellen. Da bei dieser Art der Applizierung das Benzpyren die inneren Organe passieren muß, richtete sich unsere Aufmerksamkeit vor allem auf die Veränderungen an den inneren Organen — besonders an der Leber, die nach Angabe einiger Autoren das Benzpyren resorbieren und ausscheiden soll. Nach dem Tode wurden die Tiere seziert und ihre Organe histologisch untersucht.*) Ferner galt unsere Aufmerksamkeit Veränderungen im Blutbild der Tiere; es wurde laufend kontrolliert.

Zunächst mußte eine Lösung des Benzpyrens gefunden werden, die erlaubte, das Benzpyren in immer wiederholten intravenösen Gaben über eine längere Zeitspanne zu geben. Wie schon erwähnt, dienen als Lösungsmittel des kristallinen Benzpyrens nur organische Lösungsmittel, die teils wegen ihrer narkotischen Wirkung (z. B. Äther, Chloroform), teils wegen ihrer die Gefäßwände und das Gewebe nekrotisierenden Eigenschaften (Aceton, Benzol u. a.) für intravenöse Injektionen unbrauchbar sind.

Wir stellten daher schließlich eine kolloidale Lösung her. Als Dispersionsmittel wurde eine Gummiarabicumlösung benutzt, die mit Aqua dest. im Verhältnis 1 : 1 verdünnt wurde. Als disperse Phase muß das in Aceton gelöste Benzpyren angesehen werden. Und zwar war 0,1 g Benzpyren gerade die Menge, die in 15 ccm Aceton vollkommen in Lösung ging. Das heißt also, daß in 1 ccm 6,66 mg Benzpyren enthalten waren. Von dieser Lösung wurde 1 ccm in 5 ccm der Gummiarabicumlösung gebracht. Es entstand dann eine milchigtrübe, zähflüssige Suspension, die nun im Wasserbad leicht erhitzt wurde, und das Aceton, das seinen Siedepunkt bei 56,5° C hat, verdampft sehr bald. Es muß solange erhitzt werden, bis der typisch stechende Geruch des Acetons nicht mehr wahrnehmbar ist.

Von dieser Benzpyren-Suspension bekam ein Kaninchen täglich 1 ccm intravenös gespritzt. Schon am 5. Tage starb das Tier. Bei der Sektion fanden sich an den stark durchbluteten Organen (Leber, Milz und Niere) schon makroskopisch sichtbare, etwa stecknadelkopfgroße helle Flecken, die sich bei der histologischen Untersuchung als kleine Nekrosen erwiesen. Wir folgerten aus diesem Ergebnis, daß die Suspension doch noch zu grobflockig war, die kleinen Benzpyrenpartikelchen also zur Verstopfung der Kapillaren und dadurch zu Nekrosen führten.

Es wurden daraufhin ähnliche Versuche mit einer Gelatinelösung gemacht: Ein Blatt weißer Gelatine (das entspricht ungefähr

*) An dieser Stelle möchte ich Herrn Prof. Gruber und Herrn Dr. Schoen meinen Dank aussprechen für die freundliche Unterstützung bei diesen Untersuchungen.

0,1 g) wurde in 100 ccm Aqua dest. gelöst und kurz aufgekocht, um so eine möglichst sterile Lösung zu erhalten. In die heiße Gelatinelösung wurde dann die Acetonbenzpyrenlösung tropfenweis hinzugetan, so daß auf 10 ccm der Gelatinelösung 2 ccm der Benzpyrenlösung kamen. Es enthält dann 1 ccm dieser Suspension 1,11 mg Benzpyren. Auch hier entstand eine gelbe, milchigtrübe Suspension, die aber im Gegensatz zu der Gummiarabicumlösung wesentlich dünnflüssiger und feiner dispers war. Auch diese Suspension mußte im Wasserbad leicht erhitzt werden, um das leicht flüchtige Aceton entweichen zu lassen. Der Eigenschaft der Gelatine entsprechend erstarrt die ganze Lösung natürlich beim Erkalten und muß daher vor dem Gebrauch im Wasserbad erwärmt werden.

Als Versuchstiere benutzten wir Kaninchen mit einem Durchschnittsgewicht von 2—3 kg. Der Blutstatus wurde mit den bei den Menschen üblichen Methoden aufgenommen. Für die Retikulocytenzählung wurde ein Tropfen Blut mit einem Tropfen Brillantkresylblau auf dem Objektträger vermischt und ausgestrichen, der Objektträger 10—20 Minuten in eine feuchte Kammer gebracht und nach dem Trocknen mit dem Kreuzokular ausgezählt. Die Durchmesser der Erythrocyten bestimmten wir mit dem Bock'schen Erythrocytometer für Tierblut.

Nach Art der Benzpyren-Applizierung können wir die Versuche in drei Hauptgruppen einteilen:

1. Gruppe: Die Benzpyren-Suspension wird intravenös und zwar in die Ohrenvenen gespritzt.

2. Gruppe: Intraperitoneale Verabreichung der Suspension.

3. Gruppe: Nach Eröffnung der Bauchhöhle wird das Benzpyren direkt in die Pfortader gespritzt.

Versuchsergebnisse

Gruppe 1

Es wurden für diese Gruppe 10 Kaninchen angesetzt. Und zwar wurden möglichst grau- bis schwarzhaarige Tiere verwandt, da die weißen zu empfindlich sind und bei dem täglichen Spritzen sehr bald eingehen.

In die Randvenen am Ohr, die sich durch leichtes Reiben des Ohres oder Auftupfen von Äther gut sichtbar machen lassen, wurden tägliche Injektionen mit der Benzpyren-Suspension vorgenommen, und zwar 1—3 ccm pro kg Gewicht. Zur Kontrolle wurden andere Tiere mit der gleichen Menge der reinen Gelatinelösung behandelt.

Die Veränderungen, die wir nach diesen intravenösen Gaben im Blutbild fanden, waren relativ gering: Die Hämoglobinwerte sanken von durchschnittlichen Anfangswerten von 80 % in den ersten beiden Wochen auf etwa 70 %, hielten sich dann aber auf diesem Wert. Die Erythrocytenzahlen waren nur geringen Schwankungen unterworfen und blieben praktisch unverändert. Fast regelmäßig konnten wir einen Anstieg der Leukocyten beobachten, jedoch nicht höher als bis zu Werten von 13 000 und 14 000. Im Differentialblutbild entstand im Laufe der Zeit eine geringe Zunahme der Lymphocyten und in eben demselben Maße eine Abnahme der pseudoeosinophilen Zellen. Ein geringer Retikulocytenanstieg trat fast stets nach etwa 10—14-tägigem Spritzen auf. Doch wurden Werte von 50 % nicht überschritten, so daß man von einer eigentlichen Retikulocytenkrise nicht sprechen kann. Auch kehrten diese Retikulocytenwerte im weiteren Verlauf zur Norm zurück. Parallel mit diesem Retikulocytenanstieg ging in einigen Fällen eine Vergrößerung der Erythrocytendurchmesser, die aber auch den Höchstwert von 7 μ nicht überschritt.

Alle diese Veränderungen im Blutbild zeigten nur die mit Benzpyren behandelten Tiere, während die Kontrolltiere, die die gleichen Mengen der Gelatinelösung erhalten hatten, völlig unveränderten Blutstatus zeigten.

Der Allgemeinzustand der Tiere blieb gut. Einen Gewichtsverlust konnten wir nicht beobachten. Es gelang uns aber nicht, das Benzpyren länger als durchschnittlich 4 bis 6 Wochen intravenös zu applizieren. Nach dieser Zeit kamen die Tiere meist während des Spritzens bei einer der täglichen Dosen unter Streckkrämpfen ad exitum. Es ist anzunehmen, daß die Suspension wahrscheinlich noch zu grobdispers war, so daß es zu Kapillarembolien kam. Die Kontrolltiere vertrugen die Gelatine-Injektionen über viele Wochen, ohne daß wir je ähnliches beobachtet hätten.

Bei der Sektion der Tiere fanden wir in einigen Fällen eine ungleichmäßige Durchblutung der Leber, die an einzelnen Stellen Nekrosen aufwies. Die anderen Organe zeigten makroskopisch keine Veränderungen. Auch bei der histologischen Untersuchung fanden sich an Milz und Niere außer einer gewissen Hyperämie keine pathologischen Befunde. Es fanden sich weder entzündliche noch ödematöse Veränderungen. Die Leber zeigte in einigen Fällen die auch schon makroskopisch sichtbaren Nekrosen. An diesen Stellen fehlte die Lebergewebsstruktur, man sah lediglich Rundzellen und mesenchymale Zellelemente. In einem Fall machte sich in den Glisson'schen Dreiecken eine stärkere Rundzelleninfiltration bemerkbar.

Als Beispiele dieser Gruppe sollen zwei Fälle genauer beschrieben werden:

Tier 134: Anfangsgewicht 3000 g. Das Tier wurde 5 Wochen lang mit der Benzpyren-Suspension i. v. gespritzt und erhielt tägliche Dosen von 2—3 ccm. Im ganzen bekam das Tier 80 ccm der Suspension. Das entspricht einer Menge von 88,8 mg Benzpyren.

Blutbild:	9. 7. 40	17. 7. 40	26. 7. 40	10. 8. 40
Hämoglobin	80 %	75 %	70 %	70 %
Erythrocyten	4 720 000	4 500 000	4 260 000	4 400 4 400 000
Leukocyten	7 800	9 950	10 250	12 500
Retikulocyten	8 ‰	43 ‰	14 ‰	15 ‰
Erythrocyten-Durchmesser	6,4 μ	6,9 μ	6,5 μ	6,5 6,5 μ
Differentialblutbild:				
Lymphocyten	61 %	65 %	68 %	78 %
Monocyten	6 %	3 %	3 %	2 %
Pseudoeosinophile	30 %	31 %	28 %	20 %
Basophile	3 %	1 %	1 %	—

Das Gewicht blieb unverändert.

Diesem Tier wurde außerdem anfangs eine Brandwunde auf der Rückenhaut mit einer glühenden Nadel gesetzt. Dieser Versuch wurde gemacht, um festzustellen, ob die intravenöse Verabreichung des Benzpyrens an geschädigten Hautstellen tumoröse Veränderungen hervorruft.

Nach fünfwöchigen Spritzen erfolgte der Tod. Bei der Sektion fanden wir eine ungleichmäßige Durchblutung der Leber, die an einigen Stellen Nekrosen aufwies. Die histologische Untersuchung ergab: Im Lebergewebe sieht man zahlreiche frische Nekrosen, die teils zirkulär um die Zentralvene angeordnet sind, teils etwas exzentrisch zur Zentralvene liegen, teils aber auch in der Läppchenperipherie auftreten. An diesen Stellen fehlt die Struktur des Lebergewebes. Man sieht hier amorphe, bröcklige Massen, in denen lediglich Rundzellen und mesenchymale Zellelemente mit spindeligen und ovalen Kernen in Erscheinung treten. Etwas dichtere Anhäufungen von Rundzellen sieht man in der Peripherie dieses Gewebsunterganges. Das übrige Lebergewebe ist sonst gut erkennbar. Die Leberzellen enthalten keine abnormen Ablagerungen. Da und dort weisen die Kapillarendothelien feinste Fettinfiltrationen auf. In den erhaltenen Leberzellen sieht man kleine Vakuolenbildungen. Mittels der Best'schen Karminfärbung kam in den Leberzellen, und zwar vorwiegend in den peripheren Abschnitten der Läppchen, Glykogen in feinkörniger Form zur Darstellung gebracht werden. Die nekrotischen

Zonen werden regelmäßig von Leberparenchym umgeben, dessen Zellen sehr intensiv diese Färbung angenommen haben. In den Glisson'schen Dreiecken macht sich eine stärkere Rundzelleninfiltration bemerkbar.

Die Milzpulpa ist ziemlich blutreich, die Follikel sind kräftig entwickelt. In der Pulpa sieht man dunkelbraune, körnige Niederschläge, die als Formalinniederschläge in einem blutreichen Gewebe anzusehen sind.

Die Elemente des Nierengewebes sind sämtlich klar dargestellt. Ein Hautstück weist an einer umschriebenen Stelle eine eigenartige Verquellung des Bindegewebes auf. Es finden sich keine entzündlichen Veränderungen. Keine Anzeichen einer Tumorentwicklung.

Tier 136: Anfangsgewicht 2500 g. 4 Wochen lang wurde das Tier intravenös gespritzt mit einer täglichen Dosis von 5 ccm. Im ganzen erhielt das Tier 100 ccm der Benzpyren-Suspension, was einer Menge von 111 mg Benzpyren entspricht.

Blutbild:	22. 7. 40	31. 7. 40	13. 8. 40	20. 8. 40
Hämoglobin	75 %	70 %	65 %	70 %
Erythrocyten	5 260 000	4 840 000	5 050 000	4 850 000
Leukocyten	7 000	8 200	8 900	9 000
Retikulocyten	4 ‰	38 ‰	13 ‰	16 ‰
Erythrocyten-Durchmesser	5,9 μ	6,7 μ	6,2 μ	6,3 6,3 μ

Das Differentialblutbild zeigte auch hier eine relative Zunahme der Lymphocyten von 58 % anfangs auf 70 % am Ende und eine entsprechende Abnahme der Pseudoeosinophilen. Auch hier kein Gewichtsverlust.

Nach 4 Wochen Tod des Tieres. Die Sektion ließ eine ungleichmäßige Durchblutung der Leber erkennen, ebenso die Milz. Der histologische Befund: Im Bereich der Leber fällt eine beträchtliche akute Blutstauung auf, so daß die intraacinösen Kapillaren sehr breit und deutlich mit Erythrocyten gefüllt hervortreten. Sowohl die Zentralvenen als auch die Pfortaderäste in den Glisson'schen Dreiecken und die Lebervenen sind stark mit Blut gefüllt. Dabei sieht man innerhalb der Erythrocytenmasse rundlichere, kompaktere Verdichtungen, die sich stark mit Eosin gefärbt haben, die wie große Tropfen imponieren. Keine abnorme Fettinfiltration.

Die Milz zeigt kräftige Follikel. Die Pulpa ist ziemlich blutreich, wobei eine gewisse Unregelmäßigkeit in der Durchblutung auffällt.

An der Lunge mit Ausnahme eines geringfügigen Oedems und beginnender entzündlicher Veränderungen im Interstitium keine wesentlichen krankhaften Veränderungen.

Gruppe 2.

5 Kaninchen bekamen die Benzpyren-Suspension intraperitoneal eingespritzt, was sich technisch leicht durchführen ließ, indem man mit einer Punktionsnadel an den enthaarten und vorher mit Jod desinfizierten Bauchseiten einsticht. Um einen peritonealen Schock zu vermeiden, mußte die Suspension körperwarm gespritzt werden. Es wurden alle 8—14 Tage Dosen von 20—30 ccm gegeben.

Das Blutbild zeigte in mancher Beziehung ähnliche Erscheinungen wie bei der intravenösen Darreichung. Auch hier meist eine geringe Abnahme des Hämoglobingehaltes. Die Erythrocyten blieben praktisch unverändert und zeigten nur geringe Schwankungen. Nicht so ausgesprochen wie in der ersten Gruppe war der Anstieg der Retikulocyten und die Vergrößerung der Erythrocyten-Durchmesser. Dagegen erreichten die Leukocyten wesentlich höhere Werte und stiegen in einzelnen Fällen bis auf 45 000 an.

Der Allgemeinzustand wurde bei diesen Tieren erheblich mehr in Mitleidenschaft gezogen, als bei denen der ersten Gruppen. So verschlechterte sich die Freßlust, und wir konnten Gewichtsverluste von 500 g und mehr beobachten. Trotz dieser Tatsache wurden die intraperitonealen Einspritzungen über sehr viel längere Zeit vertragen als die intravenösen Injektionen. Es kam nicht zu jenem in der ersten Gruppe beschriebenen plötzlichen exitus der Tiere. Ein Tier starb wohl infolge seiner Peritonitis. 3 Tiere, denen wir nach mehrmonatiger Behandlung einen Leberlappen exstirpierten, um etwa schon aufgetretene Veränderungen in der Struktur des Lebergewebes histologisch zu untersuchen, starben nach dieser Operation. Bei dem letzten Tier mußten wir aus Zeitumständen die Versuche vorläufig abbrechen.

Bei Sektion der Tiere fanden sich ausgedehnte Adhäsionen des Bauchfells mit der Leber und den Dünndarmschlingen, die Leber zeigte in großer Ausdehnung Verwachsungen mit dem Zwerchfell.

Bei der histologischen Untersuchung fanden sich an Milz, Niere und Magenschleimhaut keine pathologischen Veränderungen, lediglich eine Hyperämie. In der Leber fiel bei einigen Tieren eine etwas stärkere Rundzelleninfiltration und eine gewisse Proliferation mesenchymaler Zellelemente in den Glisson'schen Dreiecken auf. Eines der Tiere, das sehr lange behandelt worden war und große Mengen der Benzpyrengelatinelösung erhalten hatte, wies im Leber-

gewebe eine eigenartige Veränderung auf, wobei die Leberzellen in große pflanzenzellähnliche Gebilde umgewandelt waren. Die Leber machte einen sehr glykogenreichen Eindruck.

Auch hier seien zwei Beispiele näher ausgeführt:

Tier 140: Anfangsgewicht 2000 g. 13 Wochen lang wurden alle 10 bis 14 Tage 20 ccm der Benzpyren-Suspension intraperitoneal gegeben. Insgesamt erhielt das Tier 140 ccm der Suspension, also eine Benzpyrenmenge von 155,4 mg.

Blutbild:	28. 8. 40	28. 9. 40	30. 11. 40
Hämoglobin	80 %	70 %	65 %
Erythrocyten	5 200 000	4 980 000	4 800 000
Leukocyten	6 400	8 400	15 800
Retikulocyten	8 ‰	18 ‰	12 ‰
Erythrocyten-Durchmesser	6,2 μ	6,4 μ	6,2 μ
Differentialblutbild:			
Lymphocyten	50 %	64 %	84 %
Monocyten	6 %	4 %	3 %
Pseudoeosinophile	42 %	31 %	13 %
Basophile	2 %	1 %	—

Nach 13 Wochen eine Gewichtsabnahme von 300 g. Am 29. 11. wurde eine Probelaparotomie vorgenommen und dabei folgendes festgestellt:

Die Leber war in ganzer Ausdehnung mit dem Zwerchfell verwachsen. Ebenso waren die Dünndarmschlingen zum Teil mit der Leber adhärent. Wir exstipierten nach sorgfältiger Unterbindung einen Leberlappen. Am anderen Tag trat exitus des Tieres ein.

Der histologische Befund: Die Lebervenen, die Zentralvenen und die Pfortaderäste sind prall mit Erythrocyten gefüllt. Auch die intraacinösen Kapillaren sind ziemlich reich an roten Blutkörperchen, so daß das Bild einer akuten Hyperämie entsteht. Keine abnorme Fettinfiltration. Keine auffällige Glykogenspeicherung.

Die Lunge zeigt Veränderungen im Sinne einer interstitiellen Pneumonie.

Die Milz zeigt lediglich eine hyperämische Pulpa, sonst keinen pathologischen Befund.

Tier 119: Anfangsgewicht 3500 g. Dem Tier wurden 8 Wochen jeden 2. Tag intravenöse Einspritzungen von 2—3 ccm der Benzpyren-Suspension gemacht. In diesen 8 Wochen bekam es im ganzen eine Benzpyrenmenge von 140 mg intravenös.

Während dieser Zeit beobachten wir die in der ersten Gruppe beschriebenen typischen Veränderungen im Blutbild.

Das gleiche Tier wurde 2 Monate später nun intraperitoneal behandelt. Es bekam jetzt 7mal 25 ccm der Benzpyren-Suspension über 14 Wochen verteilt. Also nochmals 150 ccm = 170 mg Benzpyren.

Blutbild während der intraperitonealen Behandlung:

	10. 12. 40	6. 1. 41	20. 3. 41
Hämoglobin	80 %	70 %	70 %
Erythrocyten	5 480 000	5 230 000	4 900 000
Leukocyten	10 800	12 800	44 500
Retikulocyten	14 ‰	18 ‰	20 ‰
Erythrocyten-Durchmesser	6,3 μ	6,5 μ	6,5 μ
Differentialblutbild:			
Lymphocyten	72 %	78 %	85 %
Monocyten	4 %	3 %	1 %
Pseudoeosinophile	24 %	18 %	11 %
Basophile	—	1 %	2 %

In den letzten 2 Monaten wurde ein Gewichtsverlust von 400 g festgestellt.

Die Sektion ergab äußerlich normale Organe. Adhäsionen deuteten auch hier auf peritoneale Entzündungen hin. Die histologische Untersuchung ergab: Das Lebergewebe zeigt eine eigenartige Veränderung, wobei die Leberzellen in sehr große helle, pflanzenzellähnliche Gebilde mit scharfen Konturen in Erscheinung treten. Das Protoplasma ist ungemein hell und feinkörnig, wie bestäubt. Keine abnorme Fettinfiltration. Eine Glykogenfärbung konnte nicht ausgeführt werden. Die Leber macht aber durchaus den Eindruck, als ob sie sehr glykogenreich sei. Sie erinnert an Bilder, wie man sie von der Glykogenspeicherkrankheit des Menschen her kennt.

Die Milz weist blutreiche Pulpa auf. Die Follikel sind kräftig entwickelt.

Am Magen kein krankhafter Befund.

Gruppe 3.

Wir versuchten hier, das Benzpyren direkt der Leber zuzuführen, indem wir die Suspension in die Pfortader spritzten.

5 Tiere wurden in Pernoktonnarkose laparotomiert. Dann wurde die ganze Leber mit einem in physiologischer Kochsalzlösung ge-

tränkten Tuch nach oben geklappt. In der Tiefe, etwas rechts vor der Wirbelsäule, liegt dann die Pfortader, die sich durch ihren Verlauf in die Leber hinein leicht von der Vena cava inf. unterscheiden läßt. Nun wurde mit einer feinen Punktionsnadel die auf Körpertemperatur erwärmte Benzpyren-Suspension in die Vene gespritzt, und zwar nicht mehr als 10—15 ccm, da bei größeren Mengen nach unserer Erfahrung leicht der Tod erfolgt. Beim Entfernen der Punktionsnadel brachten wir auf die Einstichstelle sofort einen Adrenalintupfer, um eine Nachblutung zu verhindern.

Von den 5 Tieren überstanden 4 die Operation, 3 davon lebten länger als 3 Monate.

Auf eine genaue Kontrolle des Blutbildes haben wir bei dieser Gruppe verzichtet.

Bei allen 3 Tieren fanden wir bei der histologischen Untersuchung jene eigenartige Veränderung der Leber mit hellen, wabig gestalteten Leberzellen, in denen sich reichlich Glykogen nachweisen ließ.

Tier 195: Das Tier erhielt beim erstenmal 10 ccm der Benzpyrengelatinelösung in die Vena portae. Die Operation wurde gut überstanden. Die Bauchwunde heilte schnell und komplikationslos. Das Tier fraß gut, ein Gewichtsverlust wurde nicht beobachtet. Nach 3½ Monaten wurde erneut laparotomiert und eine weitere Dosis der Suspension von 15 cmm intraportal injiziert. Dabei erfolgte exitus des Tieres.

Die Sektion ergab außer einigen Adhäsionen zwischen Leber und Zwerchfell und zwischen den einzelnen Leberlappen keine sichtbaren Veränderungen.

Histologischer Befund: Die Leberzellen sind hell und wabig gestaltet. Die Läppchenstruktur ist gut erhalten. Mittels der Best'schen Karminfärbung läßt sich in sämtlichen Leberzellen reichlich Glykogen nachweisen, das in Form dunkelroter Körnchen zur Darstellung gelangt.

An Milz und Niere keine pathologischen Veränderungen.

Tier 197: Als erste Dosis wurden bei diesem Tier 15 ccm der Benzpyren-Suspension in die Pfortader gespritzt, das sind also 12,21 mg Benzpyren. Die Operation verlief glatt. Das Tier erholte sich sehr bald. Nach 4 Monaten nahmen wir eine Probelaparotomie vor, wobei das Tier wohl infolge von einer Überdosierung der Narkose starb.

Der histologische Befund: Sehr deutlich dargestelltes Lebergewebe, wobei die Leberzellen zu eigenartigen hellen, blasigen, scharf konturierten Gebilden umgestaltet sind, so daß pflanzenähnliche Struk-

turen entstehen. Diese Aufblähung der Leberzellen führt dazu, daß die intraacinösen Kapillaren kaum oder nur mehr als sehr schmale Spalten in Erscheinung treten.

Magenschleimhaut und Milz zeigen keine krankhaften Veränderungen. An dem vorliegenden Lungenschnitt läßt sich eine interstitielle Pneumonie nachweisen.

Besprechung der Versuchsergebnisse.

Die Veränderungen im Blutbild der Versuchstiere, wie wir sie in den ersten beiden Gruppen fanden, sind relativ gering und uncharakteristisch. Die mäßigen Leukocytosen, die wir nach den täglichen intravenösen Injektionen beobachteten, können vielleicht als Ausdruck einer gewissen chronisch-toxischen Wirkung des Benzpyrens gedeutet werden, zumal wir sie bei den nur mit Gelatine behandelten Tieren nicht fanden. Dagegen müssen die hohen Leukocytenwerte der intraperitoneal behandelten Tiere als Folge der peritonealen Entzündungen angesehen werden, die sich selbst unter Berücksichtigung aller aseptischen Maßnahmen bei so häufigem Eingreifen nicht werden vermeiden lassen. Auch die bei den Sektionen gefundenen Adhäsionen des Bauchfells mit Leber und Darmschlingen und der schlechtere Allgemeinzustand deuten auf abgelaufene Peritonitiden hin. Die Gelatine-Kontrolltiere zeigten darin den gleichen Befund.

Die Erythrocyten- und Hämoglobinwerte waren nur geringen Schwankungen unterworfen und lagen noch im Bereich der Fehlergrenze. Wenn man bedenkt, daß die normalen Hämoglobinwerte des Kaninchens zwischen 65 % und 80 % liegen, so kann man — trotz des beobachteten Abfalls des Hämoglobins — noch keineswegs von einer Anämie sprechen.

Auch der Retikulocytenanstieg und die damit parallel gehende geringe Vergrößerung der Erthrocytendurchmesser sind nicht sehr ausgesprochen und es ist kaum anzunehmen, daß sie eine Folge der Benzpyrenwirkung sind.

Auffallend bei dem Ergebnis der histologischen Untersuchungen ist die Tatsache, daß es bei allen drei Arten der Benzpyren-Applizierung nicht gelingt, eine Tumorbildung der inneren Organe zu erzeugen.

Es ist nicht anzunehmen, daß das Benzpyren in der Gelatinesuspension seine krebserregende Wirkung verliert, da die chemische Struktur des Moleküls ja keine Änderung erfährt. Da das Benzpyren sehr hitzebeständig ist, kann auch durch das Erwärmen der Sus-

pension, wie es zum Verdampfen des Acetons notwendig war, keine Schädigung des Kohlenwasserstoffs auftreten.

Immer wieder wird betont, daß zur Krebserzeugung neben einer exogenen Noxe eine endogene Krebsbereitschaft des Organismus hinzukommen muß. Das heißt also, daß die Konstitution der Tiere von großer Bedeutung ist. Wir müssen in unserem Fall daher berücksichtigen, daß Kaninchen gegen das Auftreten von Tumoren relativ resistent sind.

Eine weitere Erklärungsmöglichkeit für den negativen Ausfall der Versuche liegt in der relativ kurzen Versuchsdauer. Dies gilt besonders für die Versuche der ersten Gruppe. Allerdings konnten wir die Tiere der anderen Versuchsreihen über 3 und 4 Monate beobachten, in einem Fall sogar länger als 7 Monate, also eine Zeit, in der andere Autoren — wie eingangs erwähnt — schon erhebliche Umwandlungen der Gewebsstruktur bei Benzpyrenpinselungen nachwiesen.

Supniewski, der die pharmakologische Wirkung von mit Lecithin emulgiertem Benzpyren untersuchte, führt die geringe Wirkung, die er gleichfalls nach intravenöser Applikation fand, darauf zurück, daß die Substanz zu wenig in Wasser löslich ist; die Moleküle außerdem zu groß sind, so daß sie nicht in die tierische Zelle einzudringen vermögen. Ein Faktor, der wohl auch bei unseren Versuchen eine Rolle spielt.

Schließlich könnte man mit Peacock vermuten, daß das Benzpyren nicht nur in der Leber ausgeschieden wird, sondern auch chemisch eine Umwandlung erfährt. Dieser Autor prüfte an Hand der starken Fluorescenz des kolloidalen Benzpyrens den Verbleib nach intravenösen Injektionen. Er konnte nachweisen, daß das Benzpyren innerhalb einer Stunde aus dem strömenden Blut verschwindet. Versuche mit Citratblut in vitro zerstörten den Kohlenwasserstoff nicht. Danach können die Leukocyten für das Verschwinden des Benzpyrens nicht verantwortlich gemacht werden.

Andere Versuche ergaben, daß die Galle ein gutes Lösungsmittel für Benzpyren darstellt. Nach intravenösen Injektionen von kolloidal gelöstem Benzpyren zeigte die Fistelgalle von Hühnern schon kurz nach Injektion die für das Benzpyren charakteristische Fluorescenz.

Andere Autoren konnten nach intravenöser Verabreichung von Benzpyrensuspensionen molekulares Benzpyren im Körperfett nachweisen.

Sicheres ist also über den Verbleib des Benzpyrens nach intravenösen Injektionen nicht bekannt. Und auch unsere Versuche geben darüber keinen Aufschluß.

Während Milz, Niere und auch die Magenschleimhaut, außer einer gewissen Hyperämie, histologisch keine besonderen Veränderungen aufwiesen, zeigte das Lebergewebe in einigen Fällen jene interessanten Veränderungen, nämlich helle, aufgeblähte Leberzellen mit einem zum Teil abnormen Glykogenreichtum. Diesen Befund fanden wir besonders bei den Tieren, die große Mengen der Benzpyrengelatinesuspension über einen langen Zeitraum erhalten hatten, und bei jenen, die zwar gar nicht so hohe Dosen bekommen hatten, diese aber durch die Vena portae direkt der Leber zugeführt bekamen.

Die eingehende Untersuchung eines Kontrolltieres ergab jedoch, daß es sich bei diesem Leberbefund um die Auswirkung der Gelatinebehandlung und nicht um eine Benzpyrenwirkung handelt.

Dieses Tier hatte von August 1940 bis zum März 1941 (allerdings mit einigen Zwischenpausen) fast täglich intravenöse Gaben von 3—5 ccm der reinen Gelatinelösung erhalten. Das Blutbild blieb während der ganzen Zeit praktisch unverändert. Die Leber dieses nur mit Gelatine behandelten Tieres zeigte folgenden histologischen Befund: Die Leberzellen treten als große helle pflanzenzellähnliche Gebilde mit scharfer Kontur in Erscheinung. Das Protoplasma ist hell und feinkörnig. Die Leber macht den Eindruck, als ob sie sehr glykogenreich sei. Sie erinnert an Bilder, wie man sie von der Glykogenspeicherkrankheit des Menschen kennt. Es läßt sich deutlich eine beginnende Cirrhose nachweisen. Die periportalen Felder sind stark verbreitert, es finden sich hier Wucherungen mesenchymaler Zellen, ferner sieht man Rundzelleninfiltrationen und Gallengangswucherungen. Von den Glisson'schen Dreiecken ziehen Züge jungen, entzündlich infiltrierten Bindegewebes in die Läppchen hinein und bringen sie zur Aufsplitterung.

Diese Beobachtung steht im ausgesprochenen Gegensatz zu einer Leberzellschutz-Funktion des Glykogens. Die Insulin-Traubenzuckerbehandlung der Lebercirrhose ist auf die Annahme gegründet, daß eine Anreicherung der Leberzellen mit Glykogen vor cirrhotischen Veränderungen schützt. In unserem Versuch ist gerade bei dem am längsten mit Gelatine behandelten Versuchstier eine bsonders starke Glykogenanreicherung erzielt worden. Sie hat aber das Auftreten cirrhotischer Veränderungen nicht verhindert. Es ist naheliegend, die Ursache für die Glykogenanreicherung und für die beginnende Cirrhose in der fortgesetzten Gelatine-Behandlung zu sehen. Immerhin handelt es sich bisher nur um einen Fall. Da die Fragestellung außerhalb dieses Arbeitsthemas liegt, muß die weitere Untersuchung einer gesonderten Reihe von Experimenten vorbehalten bleiben.

Zusammenfassung.

Es wurden Versuche mit intravenöser, intraperitonealer und intraportaler Benzpyren-Behandlung am Kaninchen vorgenommen. Bei allen Injektionsarten leichtes Absinken des Hämoglobingehaltes. Bei täglicher intravenöser Verabreichung leichtes Ansteigen der Leukocyten, bei intraperitonealer Behandlung erheblichere Leukocytosen.

Bei keiner der aufgeführten Verabreichungsmethoden gelang es, an den inneren Organen — bei sorgfältiger histologischer Untersuchung — eine Tumorbildung nachzuweisen. Es wurden lediglich unspezifische Nekrosenbildungen in der Leber beobachtet.

Dagegen zeigten die Leberzellen einen ausgesprochenen Glykogenreichtum und erschienen von heller, blasiger, pflanzenzellähnlicher Struktur.

Die Ursache dieser Veränderungen ist aber nicht auf das Benzpyren, sondern auf die lange Zeit fortgesetzte Gelatinebehandlung zurückzuführen.

Literaturverzeichnis

Aub, R.: Med. Klinik. 1939, I, 779.

Agostini, A.: Arch. ital. Med. Spar. 2, 1939.

Bock, H. E.: Klin. Wochenschr. 1933, I, 782

Bock, H. E.: Klin. Wochenschr. 1933, II, 1141.

Bennecke u. Schröder: Zeitschr. f. Krebsf. **49,** 505 (1937).

Bauer, K. H.: Zentralbl. d. Gynäkologie **23,** 1360 (1937).

Chalmers u. Gowanns: Biochem. J. **32,** 271 (1938).

Cook, Haslewood, Hewett, Hieger, Kennaway: Verh. 2. internationaler Kongr. f. Krebsbekämpfung **1,** 1—21 (1936).

Cook, Barry, Hewett, Hieger, Kennaway: Proc. roy. Soc. London B **117,** 318 (1935). — z. n. Ber. d. ges. Phys. **92,** 241 (1936).

Cornil, L., u. Paillas, J.: Bull. Ass. franc. Etude Canc. 27 (1938).

Dittmar, K.: Z. f. Krebsf. **50,** 20 (1940).

Druckrey: Z. f. Krebsf. **50,** 27 (1940).

Eckhard, H. J.: Ber. dtsch. chem. Ges. **73,** 5—18 (1940).

Giliberti, P.: Ormoni 2 183 (1940). — z. n. Ber. d. ges. Phys. **120,** 222 (1940).

Gummel, H., u. Rarei, B.: Z. f. Krebsf. **48,** 347 (1939).

Haddow u. Robinson: Proc. roy. soc. London B **122,** 442 (1937).

Haddow u. Robinson: Proc. roy. soc. London B **127,** 277 (1939).

Iball, J.: Amer. J. Canc. **35,** 188 (1939).

Knoop u. Thomas: Hoppe-Seylers Zschr. f. phys. Chem. **236,** H. 2 u. 3 (1935).

Lauber, Hildebrand, Schocke: Z. exper. Med. **105,** 370 (1939).

Lorenz, E., Andewond, H. B.: Amer. J. Canc. **26,** 738 (1936).

Mayneord u. Roe: Bioch. J. **30,** 707—712 (1936).

Oberling, C., u. Guérin, P. u. M.: Bull. assoc. franc. Etude Canc. **28,** 198 (1939). — z. n. Kongr. Zbl. **101,** 238 (1939).

Oberling, C., u. Guérin, P. u. M.: C. roy. soc. Biol. Paris 30, 1939. — z. n. Kongr. Zbl. **102,** 594 (1940).

Peacock, D. R.: Brit. J. exper. Path. **17,** 164—172 (1936). — Ber. d. Phys. **96,** 32 (1937).

Roffo, A. H.: Zschr. f. Krebsf. **49,** 588 (1939). — Dtsch. med. Wochschr. 1932, II, 1132.

Rusch, H. P., Baumann, C. A., Maison, G.: Arch. Path. **29,** 8—19 (1940).

Schürsch, O.: Z. f. Krebsf. **49,** 353 (1939).

Supniewski, Taschner, Hano: Bull. intern. Acad. pol. S. Cl. Med. Nr. 5/6, 343 (1936). — z. n. Ber. ges. Phys. **114,** 202 (1939).

Winterstein, A., Vetter, H.: Hoppe-Seylers Z. f. phys. Chem. **230,** 169 (1934).

Winterstein u. Schön, K.: Zschr. f. phys Chem. **230,** 146 (1934).

Winterstein u. Schürsch: Zschr. f. phys. Chem. **236,** 79 (1935).

White, J. A.: J. biol. Chem. **131,** 149 (1939).

Yositaka u. Yutaka: Script. soc. radiol. jap. **7,** 1—14 (1939). z. n. Ber. ü. d. ges. Phys. **118,** 38 (1940).

Lebenslauf

Am 3. November 1915 wurde ich in Göttingen als Tochter des Hotelbesitzers Friedrich Wilhelm Nölke und seiner Frau Margarete, geb. Mayer, geboren. Nach 4 Grundschuljahren kam ich 1926 auf das Oberlyzeum in Göttingen und legte an derselben Schule im März 1935 die Reifeprüfung ab. Im Sommer 1935 war ich im Arbeitsdienst. Anschließend begann ich das Medizinstudium in Freiburg, wo ich nach 2 Semestern den I. Abschnitt der ärztlichen Vorprüfung bestand. In Kiel bestand ich nach 3 weiteren Semestern den II. Abschnitt des Physikums. Es folgten die klinischen Semester in München, Berlin und Göttingen. Nach Abschluß des Staatsexamens im Frühjahr 1940 in Göttingen erhielt ich am 6. Juni 1940 meine Bestallung als Ärztin. Anschließend war ich bis zum März 1941 als Pflichtassistentin in der medizinischen Universitäts-Klinik in Göttingen tätig.

Seit dem 15. 3. 41 bin ich mit dem Assistenzarzt Dr. med. Franz Kremp verheiratet.